

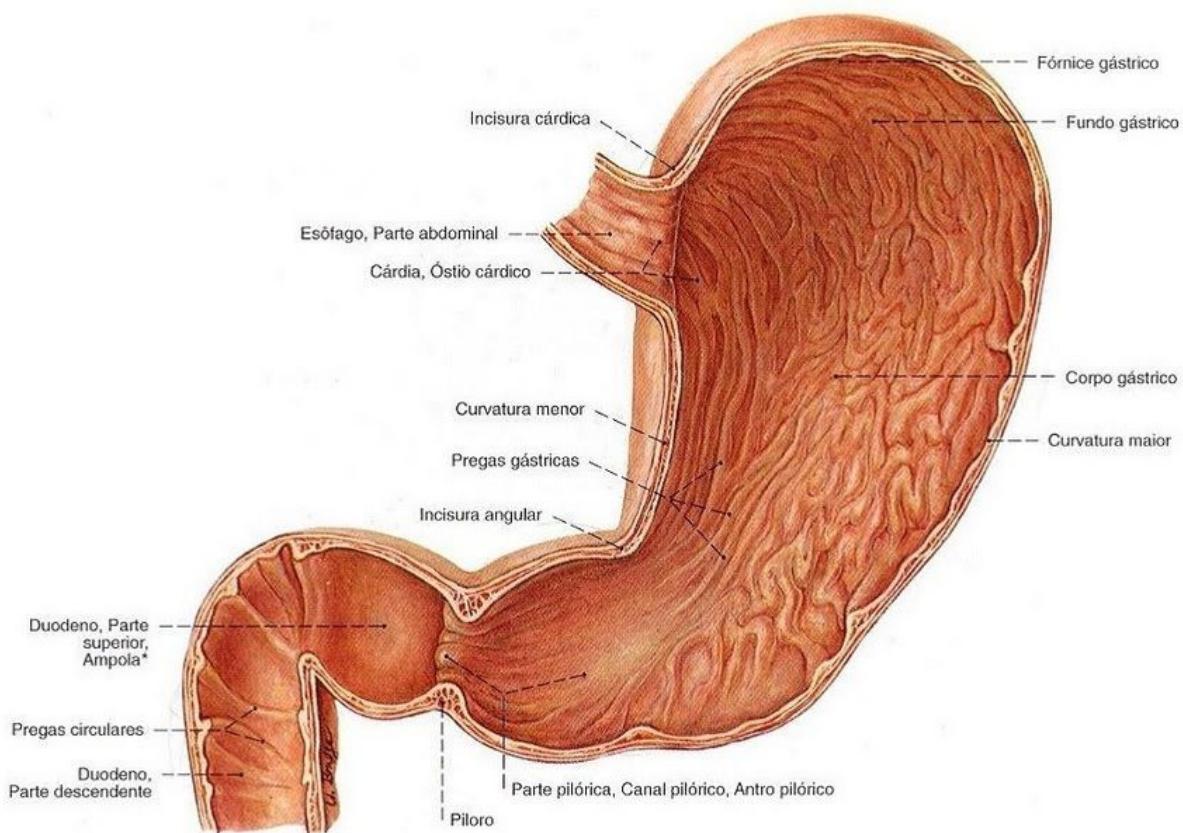
Esfíncter pilórico

Resumo

- Estenose hipertrófica do piloro = Condição comum em infantes com 2 - 12 semanas de idade e cuja causa permanece desconhecida
- Diagnóstico clínico baseia-se na história de vômitos não-biliosos em jato, sinais de hiperperistalse gástrica e "tumor" pilórico palpável ao exame físico

Fisiologia

- Esfíncter pilórico é formado por uma camada muscular circular espessada da muscular própria → Consiste de anéis de músculo liso mantidos em um contínuo estado de contração
- Efeito do estado contrátil determina uma zona de alta pressão **separando** dois compartimentos especializados do tubo digestivo



Definição

- Estenose hipertrófica do piloro (EHP) → Uma hipertrofia progressiva da musculatura pilórica, causando estreitamento e alongamento persistentes do canal pilórico

Fisiopatologia

- Fatores iniciantes do ciclo de espasmo, obstrução e hipertrofia na EHP
 - ◆ Deficiências na síntese do óxido nítrico e uma ↑ reatividade neural evidenciada por coloração para marcação de peptídeos vasoativos têm sido referidas como fatores iniciantes

- ◆ Hipergastrinemia, diminuição do pH gástrico e presença de alcalose hipoclorêmica na patogênese da EHP

Epidemiologia

- A EHP é diagnóstico comum entre lactentes abaixo dos 3 ou 4 meses de idade, sendo vista na proporção de 3:1.000 nascimentos
- Raramente → Surgimento dos sintomas ocorre ao nascimento, bem como após os cinco meses de idade
- Crianças masculinas predominam, com uma proporção de 3:1 a 4:1 em relação às meninas

Diagnóstico

- Diagnóstico clínico é feito com base em história de vômitos não-biliosos, "em jato" (a partir da terceira/quarta semanas de vida)
 - ◆ Exame físico
 - Hiperperistalse gástrica, distensão do andar superior do abdome e "tumor" pilórico palpável → "oliva pilórica"
- Desidratação → Diminuição da alimentação oral e aos vômitos repetidos → Crianças comumente estão emagrecidas e com apetite voraz típico
- Palpação de "tumor" no quadrante superior direito ou próximo ao umbigo → Específica e diagnóstica → Não havendo a necessidade de testes adicionais
- Modalidades diagnósticas
 - ◆ Serigrafias do trato gastrointestinal superior (STGS) → Sensibilidade das serigrafias varia entre 89% e 100%
 - ◆ Ultra-sonografia (US) → Entre 85% e 100%

Sinais e sintomas

- Vômitos em jato (sem bile) logo após as refeições.
- Desidratação / Fome voraz / BEG quando comparadas as que vomitam por apresentarem doença sistêmica
- Ondas peristálticas gástricas podem ser visíveis cruzando o epigástrio da esquerda para a direita
- Massa pilórica semelhante a uma azeitona, discreta, firme, móvel, de 2 a 3 cm, é às vezes palpável no fundo do lado direito do epigástrio
- Evolução da doença
 - ◆ Crianças não ganham peso, ficam desnutridas e evoluem com desidratação

Aspectos radiológicos

- Preocupações → Utilização do uso da radiação ionizante e o risco de aspiração do meio de contraste baritado
- Quanto aos riscos de excessiva exposição à radiação ionizante, o uso de intensificadores de imagem e outras modificações na técnica da STGS reduziram acentuadamente esses riscos
- O diagnóstico da estenose pilórica nunca deve ser feito com base apenas em radiografias simples → As alterações não conseguem descartar efetivamente o piloroespasmo, principal diagnóstico diferencial, que não é um problema cirúrgico
- As principais alterações da estenose pilórica nas radiografias simples consistem em:

- ◆ Dilatação gástrica marcante
- ◆ Inexistência de bulbo duodenal cheio de ar
- ◆ Escassez ou ausência de ar no intestino delgado e no intestino grosso
- ◆ Conteúdo gástrico espumoso e moteado
- ◆ Pneumatose gástrica (rara), ou mesmo um aspecto normal

Obstrução do trato gastrointestinal

Etiologia

- Causas mais comuns de obstrução mecânica são aderências, hérnias e tumores
- Outras causas gerais são diverticulite, corpo estranho (incluindo cálculos biliares), vólvulo (torção do intestino no seu mesentério), intussuscepção (penetração de um segmento do intestino delgado em outro) e impactação fecal

Fisiopatologia

- Obstrução intestinal simples = Bloqueio ocorre sem comprometimento vascular
 - ◆ Alimentos e líquidos ingeridos, secreções digestivas e gás se acumulam acima da obstrução
 - ◆ Intestino proximal distende-se e o distal sofre colapso
 - ◆ Funções secretoras e absorptivas da mucosa estão deprimidas e a parede intestinal se torna edemaciada e congesta
 - ◆ Distensão intestinal significativa é autoperpetuada e progressiva, intensificando o peristaltismo e os distúrbios secretórios e ↑ os riscos de desidratação e progressão para obstrução por estrangulamento
- Obstrução por estrangulamento = Obstrução com comprometimento do fluxo sanguíneo (25% dos pacientes com obstrução do intestino delgado)
 - ◆ Associa-se à presença de hérnia, vólvulo e intussuscepção
 - ◆ Pode progredir para infarto e gangrena em tempo tão curto quanto 6 h
 - ◆ Obstrução venosa ocorre primeiro, seguida de oclusão arterial, resultando em rápida isquemia da parede intestinal
 - ◆ Intestino isquêmico se torna edemaciado e infartado, causando gangrena e perfuração
- Obstruções gastrointestinais → Pessoas com câncer de ovário / colorretal / estômago / útero / próstata ou bexiga
- Obstrução intestinal → Tumor impede que os alimentos e líquidos percorram pelo trato gastrointestinal → O alimento e os líquidos não seguem seu fluxo normal pelo sistema, causando uma dor intensa + Se não for tratada pode ocorrer risco de morte